

Fersenschmerzen

Fersensporen und Entzündung der Achillessehne

Was sind Ursachen für Fersenschmerzen?

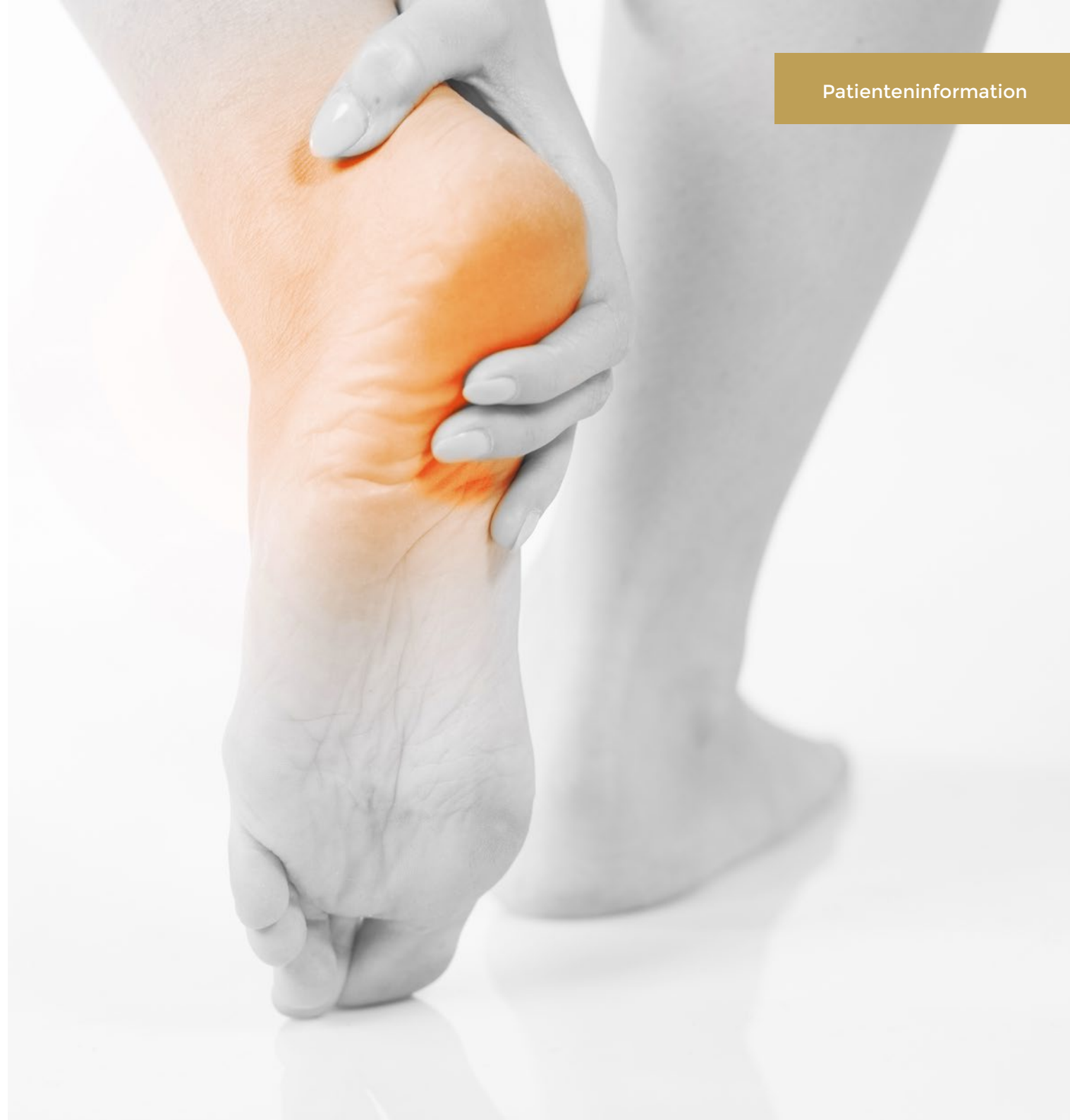Die häufigsten Ursachen:

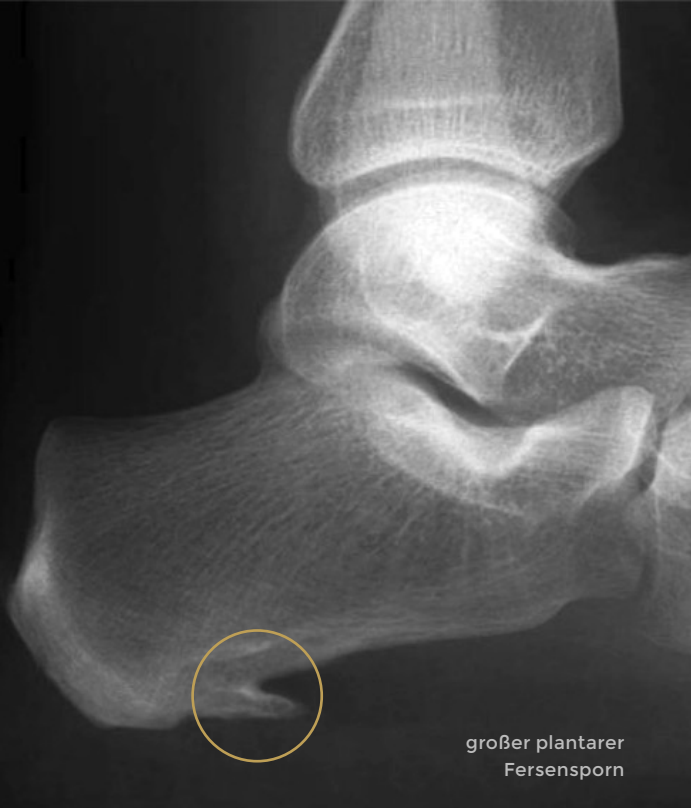- Plantarfasziitis und Fersensporen
- Schleimbeutelentzündung
- Entzündung der Achillessehne
- Haglundferse

Die seltenen Ursachen:

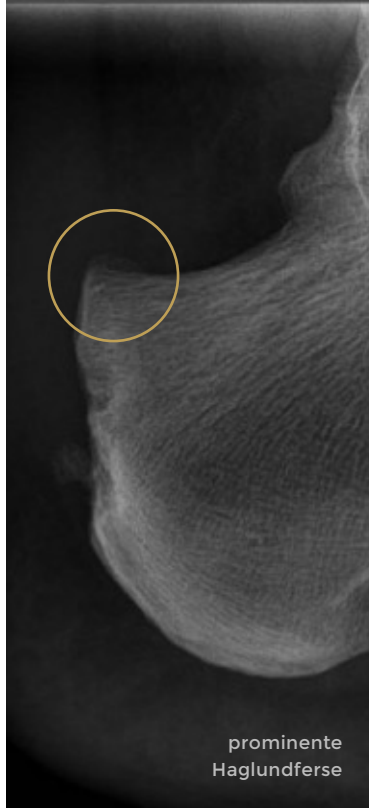
- Rheumatische Erkrankungen,
- Knochenödem / Stressfrakturen
- Arthrose des unteren Sprunggelenks

Neben der klinischen Untersuchung erfolgt die Diagnosestellung mit Hilfe von Röntgenaufnahmen, Ultraschalluntersuchung und ggf. einer Kernspintomographie (MRT).

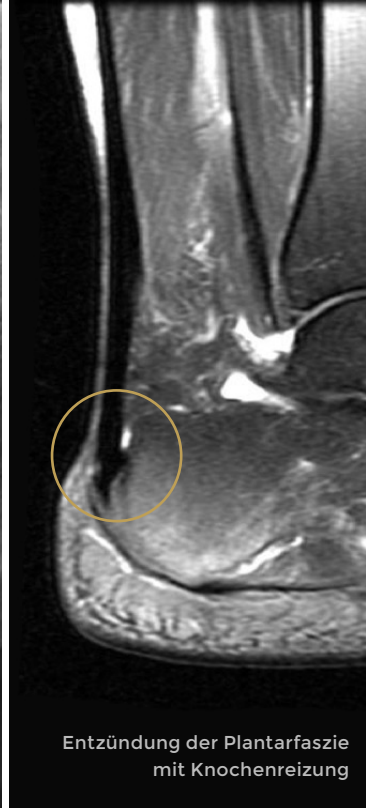




großer plantarer
Fersensporn



prominente
Haglundferse



Entzündung der Plantarfaszie
mit Knochenreizung

Fersensporn *Plantarfasziitis*

Die häufigste Schmerzursache im Bereich der Ferse ist die Entzündung der Plantarfaszie. Dies ist ein strammes bindegewebiges Band, welches sich vom Vorfuß fächerförmig bis an die Ferse aufspannt und das Gewölbe des Fußes unterstützt. Bei länger bestehender, oft unterschwelliger Reizung können Anteile dieser Faszie direkt am Fersenbein-Ansatz verknöchern. So entsteht dann der im Röntgenbild erkennbare Fersensporn. Für die Beschwerden ist in erster Linie die Entzündung verantwortlich. Später kann ein großer Fersensporn zu wiederkehrenden Beschwerden durch lokalen Druck führen. Die Beschwerden neigen zu einer Chronifizierung. Dadurch wird die Therapie deutlich erschwert und es bedarf in der Regel einer Kombination von Behandlungen über einen gewissen Zeitraum. Die Erkrankung kann auch spontan heilen (in der Regel 1 - 2 Jahre).

Haglundferse / Entzündung der Achillessehne *Achillodynie*

Ein prominenter hinterer Fersenhöcker kann immer wieder zu Reizungen des Schleimbeutels und der Achillessehne führen. Die Achillessehne selbst ist oft spindelförmig verdickt und verursacht vor allem bei sportlicher Belastung Schmerzen.

Bei Auftreten von Beschwerden sollte die sportliche Belastung deutlich reduziert werden. Die Stabilität einer spindelförmig aufgetriebenen und entzündeten Sehne ist deutlich reduziert, sodass es bei Fortführung der sportlichen Belastung bis zu einer Ruptur (Riss) der Sehne kommen kann. In der Regel ist eine konservative Therapie zielführend. Scheitert diese so ist über eine minimalinvasive und schonende OP die Beschwerdesymptomatik zu beseitigen.

Therapiekonzept Fersensporn

Konservativ:

- › eigenständige Dehnübungen
- › Dehnung / Faszienrolle der Waden
- › Einlagenversorgung
Abstützung und Pufferung der Ferse
- › extrakorporale Stoßwelle
Erfolgsraten von 56 - 95 %
- › manuelle Therapie, Schmerzpunktbehandlung, Kälteapplikation
- › Laserbehandlung
- › Bestrahlung
- › Cortison-Infiltrationen
- › Botox-Infiltrationen
- › ACP-Eigenblut-Infiltrationen

Operativ:

Nur bei Versagen der konservativen Therapie mit teilweiser Durchtrennung der Plantarfaszie und Abtragung größerer Fersensporne.

Therapiekonzept Haglundferse

Konservativ:

- › Einlagenversorgung und Fersenkeil
- › Medikamente im akuten Stadium
- › Dehnübungen, Muskeltraining
- › Stosswellentherapie
- › Kortison, Hyaluron, Eigenblut (ACP), Arnika

Operativ:

Abtragung des Haglundhöckers, Entfernung des Schleimbeutels, ggf. Verjüngung der Achillessehne (eine operative Versorgung der Achillessehne wird bei einer degenerativ veränderten Sehne ab 30 % des Durchmessers empfohlen). Die Nachbehandlung erfordert je nach Ausmaß der OP eine Ruhigstellung für die ersten 2 - 6 Wochen, gefolgt von einer physiotherapeutischen Behandlung.